



- Sérgio Palma CRM 10.916 (PE) RQE 449

Sem conflito de interesse

RESOLUÇÃO CFM 1595/00

 **Presidência da República**
Casa Civil
Subchefia para Assuntos Jurídicos

LEI Nº 12.842, DE 10 DE JULHO DE 2013.

Mensagem de veto

Dispõe sobre o exercício da Medicina.

Vigência

A PRESIDENTA DA REPÚBLICA Faço saber que o Congresso Nacional decreta e eu sanciono a seguinte Lei:

Art. 1º O exercício da Medicina é regido pelas disposições desta Lei.

Art. 2º O objeto da atuação do médico é a saúde do ser humano e das coletividades humanas, em benefício da qual deverá agir com o máximo de zelo, com o melhor de sua capacidade profissional e sem discriminação de qualquer natureza.

Parágrafo único. O médico desenvolverá suas ações profissionais no campo da atenção à saúde para:

- I - a promoção, a proteção e a recuperação da saúde;
- II - a prevenção, o diagnóstico e o tratamento das doenças;
- III - a reabilitação dos enfermos e portadores de deficiências.

Art. 3º O médico integrante da equipe de saúde que assiste o indivíduo ou a coletividade atuará em mútua colaboração com os demais profissionais de saúde que a compõem.

Art. 4º São atividades privativas do médico:

- I - (VETADO);
- II - indicação e execução da intervenção cirúrgica e prescrição dos cuidados médicos pré e pós-operatórios;
- III - indicação da execução e execução de procedimentos invasivos, sejam diagnósticos, terapêuticos ou estéticos, incluindo os acessos vasculares profundos, as biópsias e as endoscópias;
- IV - intubação traqueal;
- V - coordenação da estratégia ventilatória inicial para a ventilação mecânica invasiva, bem como das mudanças necessárias diante das intercorrências clínicas, e do programa de intubação da ventilação mecânica invasiva, incluindo a desintubação traqueal;
- VI - execução de sedação profunda, bloqueios anestésicos e anestesia geral;
- VII - emissão de laudo dos exames endoscópicos e de imagem, dos procedimentos diagnósticos invasivos e dos exames anatomopatológicos;
- VIII - (VETADO);
- IX - (VETADO);
- X - determinação do prognóstico relativo ao diagnóstico nosológico;
- XI - indicação de internação e alta médica nos serviços de atenção à saúde;
- XII - realização de perícia médica e exames médico-legais, excetuados os exames laboratoriais de análises clínicas, toxicológicas, genéticas e de biologia molecular;
- XIII - atestação médica de condições de saúde, doenças e possíveis sequelas;
- XIV - atestação do óbito, exceto em casos de morte natural em localidade em que não haja médico.

§ 1º Diagnóstico nosológico é a determinação da doença que acomete o ser humano, aqui definida como internação, cessação ou distúrbio da função do corpo, sistema ou órgão, caracterizada por, no mínimo, 2 (dois) dos seguintes critérios:




DEFESA DO CONSUMIDOR
Lei Federal No. 8.078/90
e Leis Distritais

Código de Processo Ético Profissional



SOCIEDADE BRASILEIRA DE DERMATOLOGIA



SBD

MCMXII



Novo Código de Processo Civil



CFM
CONSELHO FEDERAL DE MEDICINA



COFFITO
Conselho Federal de Fisioterapia e Terapia Ocupacional



Conselho Federal de Farmácia



CFBM
CONSELHO FEDERAL DE BIOMEDICINA

cfo CONSELHO FEDERAL DE ODONTOLOGIA




cofen
Conselho Federal de Enfermagem



Presidência da República
Casa Civil
Subchefia para Assuntos Jurídicos

LEI Nº 12.842, DE 10 DE JULHO DE 2013.

[Mensagem de veto](#)

[Vigência](#)

Dispõe sobre o exercício da Medicina.

A PRESIDENTA DA REPÚBLICA Faço saber que o Congresso Nacional decreta e eu sanciono a seguinte Lei:

Art. 12. O exercício da Medicina é regido pelas disposições desta Lei.

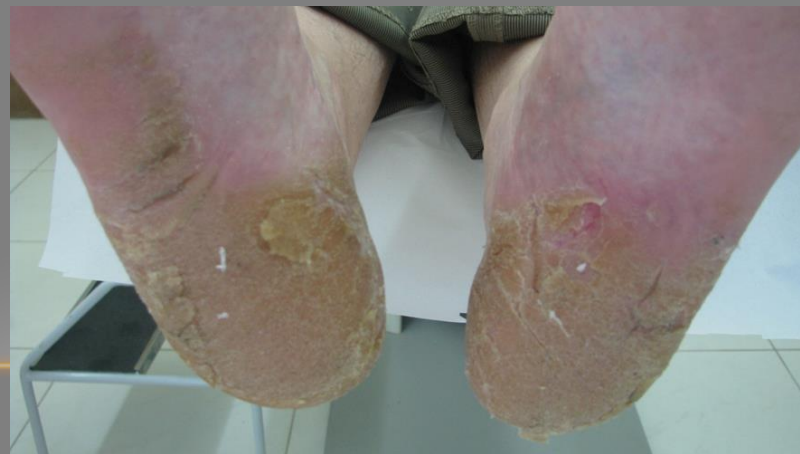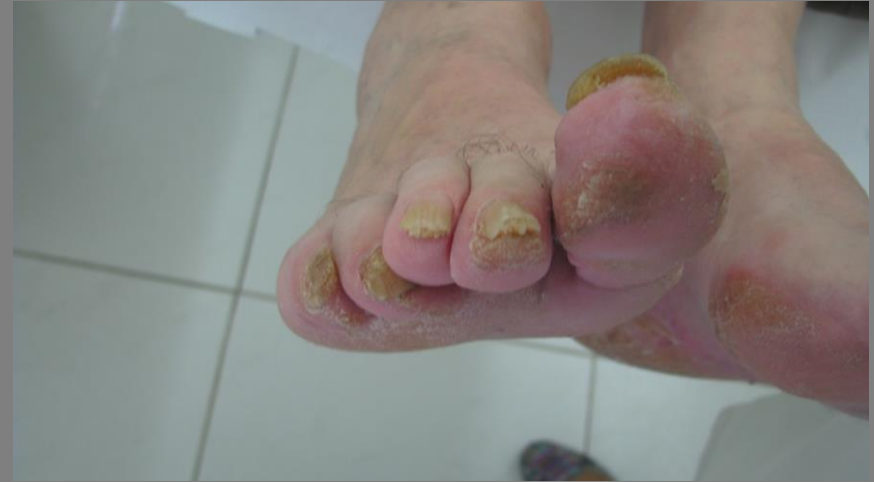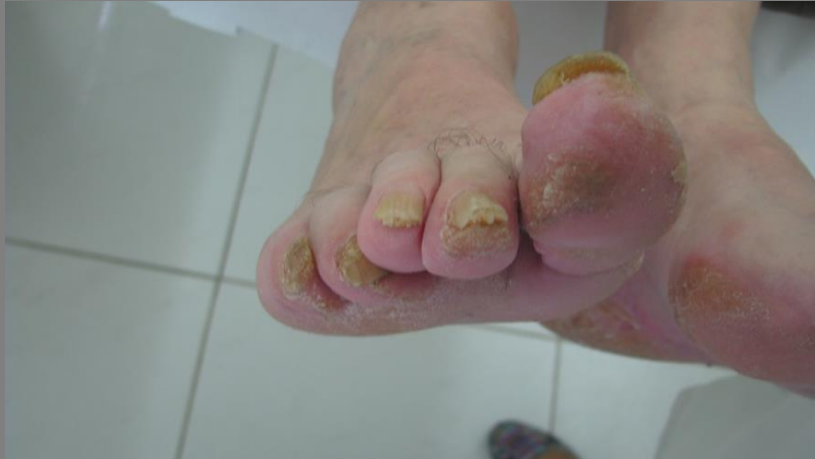- Com a edição da Lei nº 12.842/2013 (Lei do Ato Médico), restou definitivamente estabelecido que o diagnóstico nosológico (1) e o tratamento de doenças são competências restritas ao médico (2), posto que, não há lei regulamentar de outras profissões que tenha semelhante autorização.

- (1) §1º do artigo 4º da Lei 12.842/13 dita: diagnóstico nosológico é a determinação da doença que acomete o ser humano, aqui definida como interrupção, cessação ou distúrbio da função do corpo, sistema ou órgão, caracterizada por, no mínimo, 2 (dois) dos seguintes critérios: I - agente etiológico reconhecido; II - grupo identificável de sinais ou sintomas e III - alterações anatômicas ou psicopatológicas.
- (2) parágrafo único do artigo 2º da Lei 12.842/13 dita: o médico desenvolverá suas ações profissionais no campo da atenção à saúde para: I - a promoção, a proteção e a recuperação da saúde; **II - a prevenção, o diagnóstico e o tratamento das doenças** e III - a reabilitação dos enfermos e portadores de deficiências.

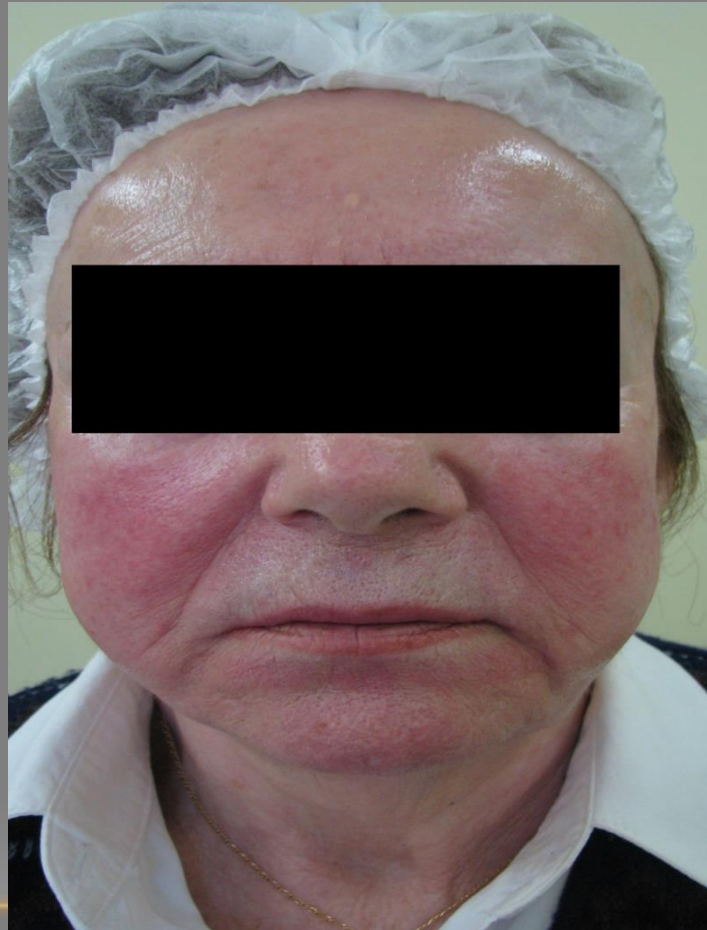- Casos concretos de exercício ilegal de profissão e a decorrente propaganda enganosa colocam em risco a **saúde da população brasileira.**

PACIENTE EM TRATAMENTO COM PODÓLOGO E FARMACÊUTICO DE FARMÁCIA DE MANIPULAÇÃO COM FLUCONAZOL E ITRACONAZOL HÁ 7 ANOS.

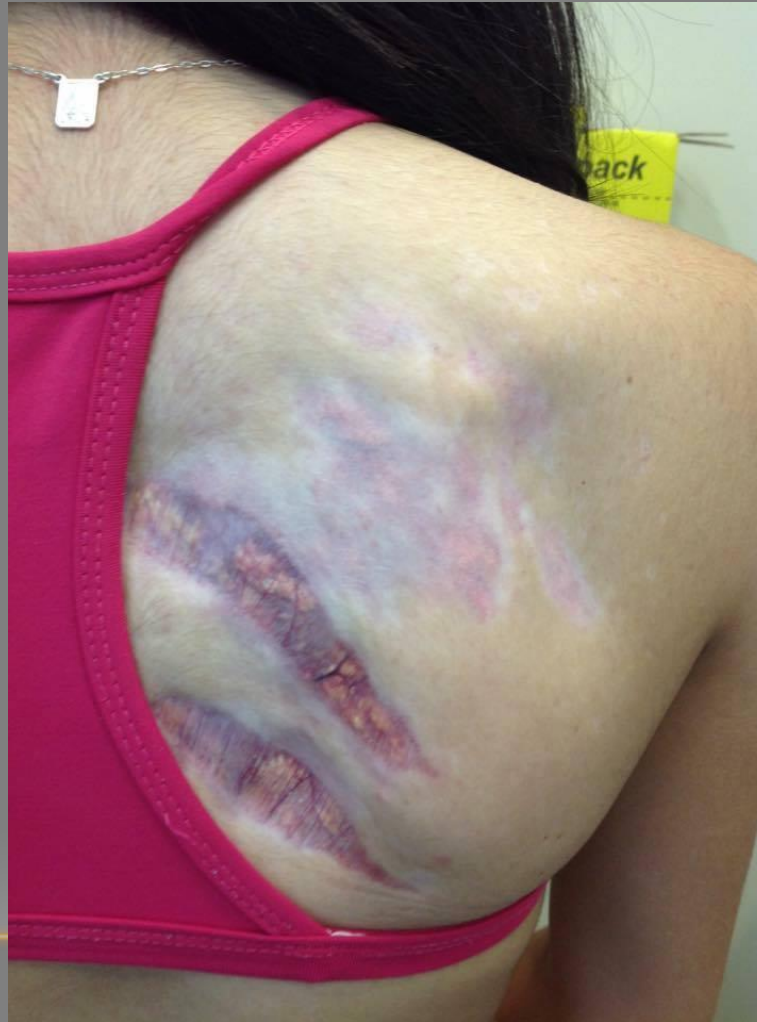DIAGNÓSTICO: PSORÍASE DOS PÉS E UNGUEAL .



PACIENTE COM LÚPUS SISTÊMICO, ESTAVA EM TRATAMENTO COM LUZ PULSADA, REALIZOU 3 SESSÕES, POR MÉDICO NÃO ESPECIALISTA . COM PIORA IMPORTANTE DO QUADRO.



REALIZOU 07 INFILTRAÇÕES COM CORTICÓIDE INJETÁVEL PARA TRATAMENTO DE VITILIGO





CONSELHO
FEDERAL DE
ODONTOLOGIA



Acesso à
Informação




Mapa do Site

Pesquisar no site

NESTA SEÇÃO

Notícias

NOTÍCIAS (PRINCIPAL)



1º Congresso da Sociedade Brasileira de Toxina Botulínica e Implantes faciais na odontologia – SBTI

Postado em 03/05/2016

Encontro promove debate sobre o uso da Toxina Botulínica



Salvador (BA) foi sede, nos dias 22 e 23 de abril, do 1º Congresso da Sociedade Brasileira de Toxina Botulínica e Implantes faciais na

Odontologia (SBTI), que tem como presidente, o Prof. Dr. José Peixoto Ferrão Junior. O Conselho Federal de Odontologia esteve presente ao evento. "Este congresso foi de grande importância para a área que começa a efetivar suas ações", disse o presidente do CFO, Dr. Ailton Morilhas.

- **“Foram dois dias intensos de cursos que trataram das novas áreas de atuação na Odontologia.** As palestras foram realizadas por grandes nomes da Odontologia Brasileira e Internacional. Um dos temas abordado foi sobre a autorização para o CD trabalhar com Toxina Botulínica e Implantes Faciais. O CFO nomeou uma comissão consultiva composta pelos Drs. José Peixoto Ferrão Junior (MS) – presidente da Sociedade; Dalter Favarete (MT) – presidente da Comissão de Ensino do CFO e Claudio Miyake (SP) – presidente do CROSP, para adequar a proposta de resolução já existente, normatizando a atuação desses profissionais na área.
- O CFO enviou ofício a todos os Conselhos Regionais para que, no prazo de 30 dias, mandem sugestões sobre o referido tema para contribuírem na elaboração de proposta de nova resolução”.

RESOLUÇÃO CFO Nº 145/2014 – ÁCIDO HIALURÔNICO EM ODONTOLOGIA



Em março de 2014 o CFO altera a redação de artigos da Resolução CFO-112/2011.

Art. 1º. Os artigos 1º e 2º da Resolução CFO-112/2011, de 02 de setembro de 2011, passam a vigor com as seguintes redações:

"Art. 1º. Permitir o uso do ácido hialurônico em procedimentos odontológicos, com reconhecida comprovação científica.

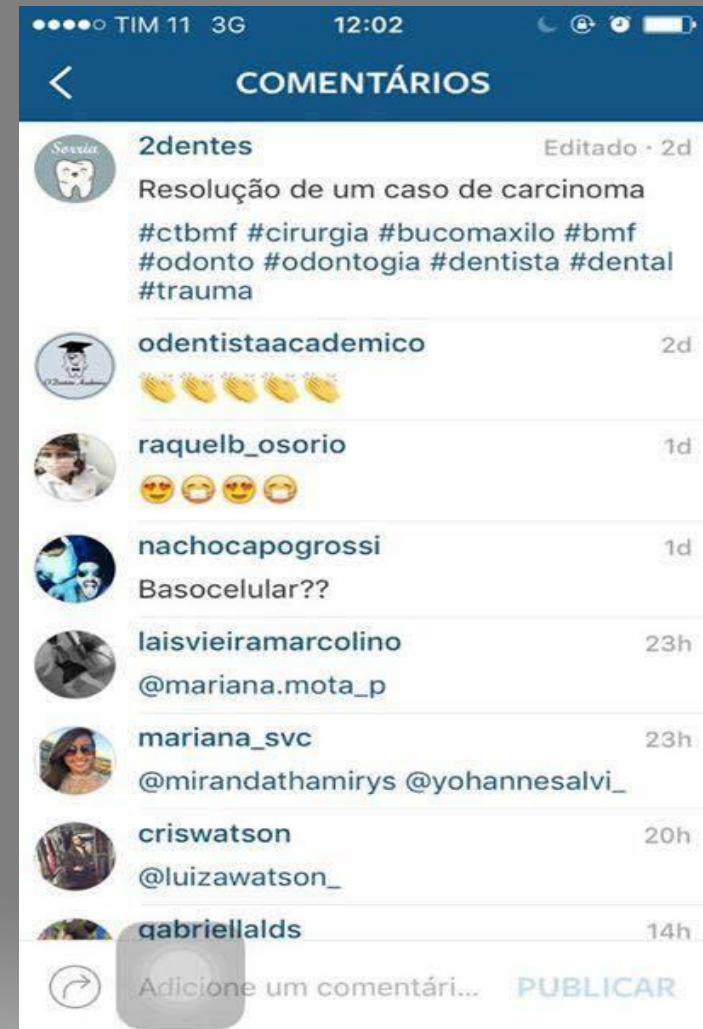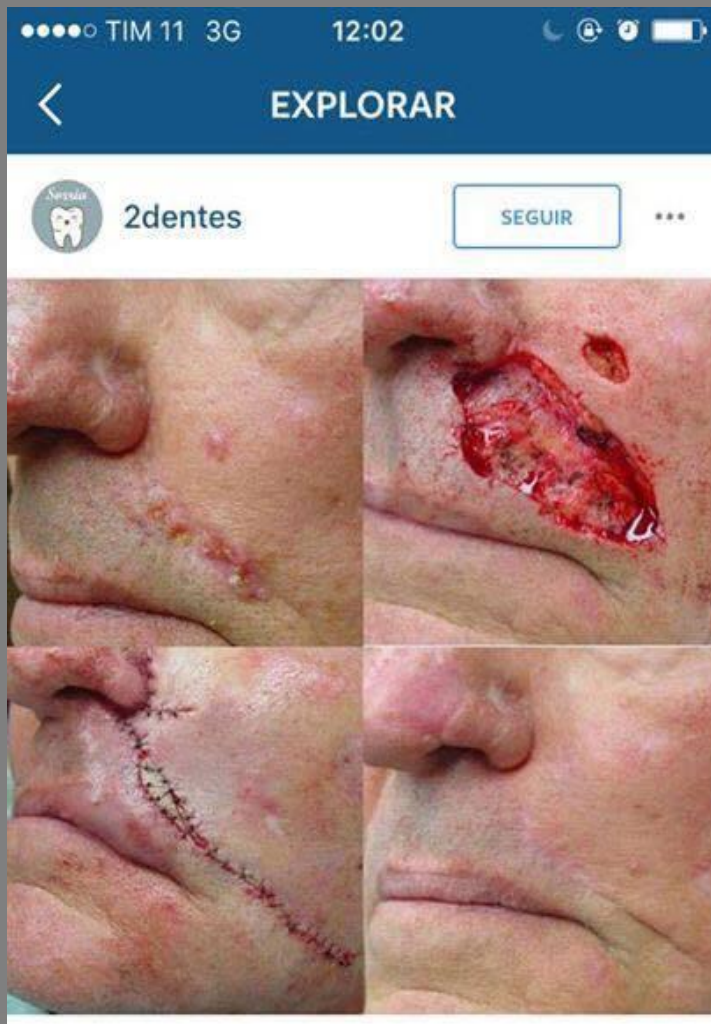Art. 2º. O uso da toxina botulínica será permitido para uso terapêutico em procedimentos odontológicos e vedado, exclusivamente, para utilização em procedimentos estéticos."



- **RESOLUÇÃO CFO-146/2014**

Em abril/2014 o CFO publica a Resolução 146/2014 que altera o artigo 2º da Resolução CFO-112/2011 – O artigo 2º passa a vigor com a seguinte redação:

Art. 2º. O uso da toxina botulínica será permitido para procedimentos odontológicos e vedado para fins não odontológicos.





CONSELHO FEDERAL DE BIOMEDICINA

Resoluções **CFBio** nº 197/2011, 200/2011, 214/2012 e Normativa 01/2012; estes atos invadem o ato médico, ao instituírem procedimentos estéticos.

Resolução no. 241/2014, que permite ao Biomédico aplicar e prescrever substâncias (inclusive injetáveis) para fins estéticos.



CONSELHO FEDERAL DE FISIOTERAPIA

Resolução COFFITO 394/11 e do **Parecer Técnico COFFITO nº 06/2012**.
Tais normativas tratam da **Fisioterapia Dermatofuncional** que invade o
ato médico.



CONSELHO FEDERAL DE FARMÁCIA

Resolução CFF 573/2013 - permite que farmacêutico realize procedimentos estéticos invasivos.

Resolução CFF 616/2015 – amplia o rol das técnicas de natureza estética e recursos terapêuticos usados pelo farmacêutico em estabelecimentos de saúde estética.

CONSELHO FEDERAL DE ENFERMAGEM



ENFERMAGEM DERMATOLÓGICA
Novo Parecer autoriza atuação do enfermeiro na estética!!!

AGORA SIM!

www.enfermagemestetica.com.br

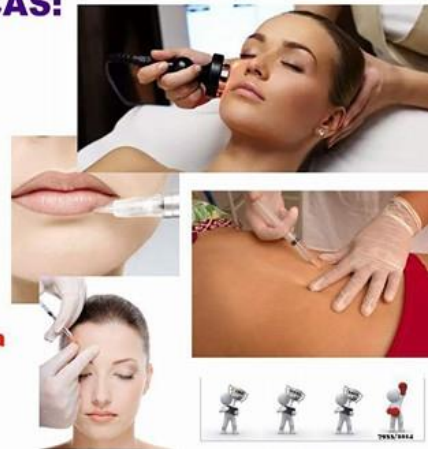SINDICATO PATRONAL DOS EMPREGADORES EM
EMPRESAS E PROFISSIONAIS LIBERAIS EM ESTÉTICA
E COSMETOLOGIA DO ESTADO DE SÃO PAULO

SINDESTÉTICA
São Paulo

INFORMA

**E PERMITIDO AO PROFISSIONAL DE ESTÉTICA
NIVEL SUPERIOR FORMADO A PARTICIPAÇÃO E
APÓS ESPECIALIZAÇÃO EM CURSO ESPECIFICO
A PRATICA DAS TÉCNICAS:**

- CO2
- Carbox
- Aplicação de enzimas
- Toxina botulínica
- Intradermo terapia
- Acido hialuronico
- Peeling químico
- Criolipolise
- Lipocavitação
- Micropigmentação Paramédica
- Micropigmentação Corretiva
- Micropigmentação Estética
- Pré e Pós Operatório



**ENFRENTAMOS CONSTANTEMENTE TENTATIVAS DE RESERVA DE
MERCADO AS QUAIS COMBATEMOS JURIDICAMENTE. JÁ GANHAMOS
MAIS DE 800 PROCESSOS EXIGINDO NOSSOS DIREITOS NOS DANDO
POSIÇÃO COMO O SINDICATO MAIS ATUANTE DO BRASIL. COLEGA
ESTETICISTA, PARA GARANTIR SEU DIREITO FILIE-SE AO CRECS
(CARTEIRA DE REGISTRO EM ESTÉTICA E COSMETOLOGIA) ATUE
COM TRANQUILIDADE E CONTE CONOSCO.**

ACESSE www.sindestetica.org.br



Emporium da Beleza

Patrocinado · 🌐



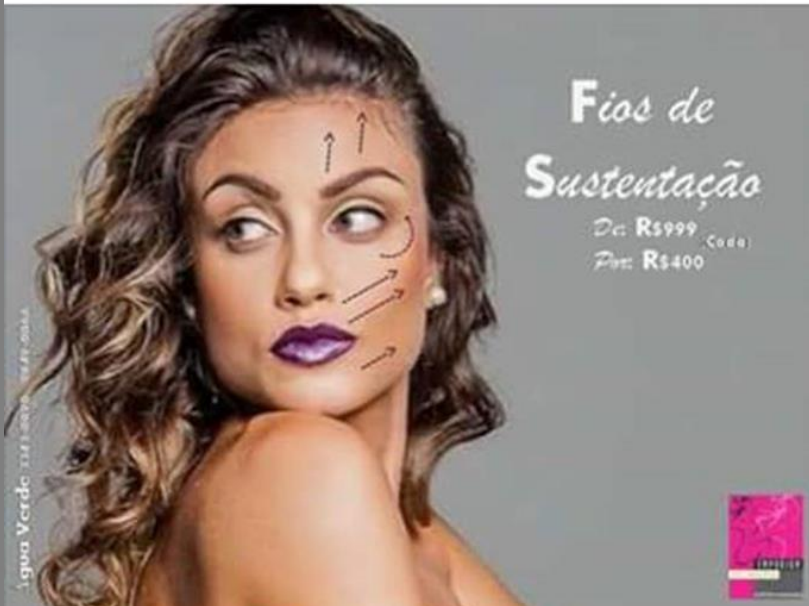Você mais Jovem!

Fios de Sustentação Absorvíveis - Polidioxanona 📄 📄



De: R\$ 999 Por: R\$ 400 (cada)

São fios biocompatíveis e biodegradáveis absorvíveis e estéreis. São introduzidos na hipoderme com a finalidade de realizar o lifting facial. São absorvidos pelo organismo em entre 90... [Mais](#)



Comentar na publicação de Emporium da Beleza

Curtindo e comentando como: ▾



Rosangela Rodrigues

Mas este procedimento não tem que ser feito só por médicos por muito invasivo?

Curtir · 👍 6 · Mais · Ontem às 15:59



Andressa Farias

Biomédicos estetas são habilitados a fazer fios absorvíveis!! 😊

Curtir · 👍 1 · Mais · Ontem às 17:26



Emporium da Beleza

Exatamente Andressa Farias 😊 Quem faz o procedimento é uma biomédica habilitada em estética

Curtir · 👍 1 · Mais · Há 10 horas



Rosangela Rodrigues

Desculpe...sou medrosa.

Descurtir · 👍 2 · Mais · Há 9 horas

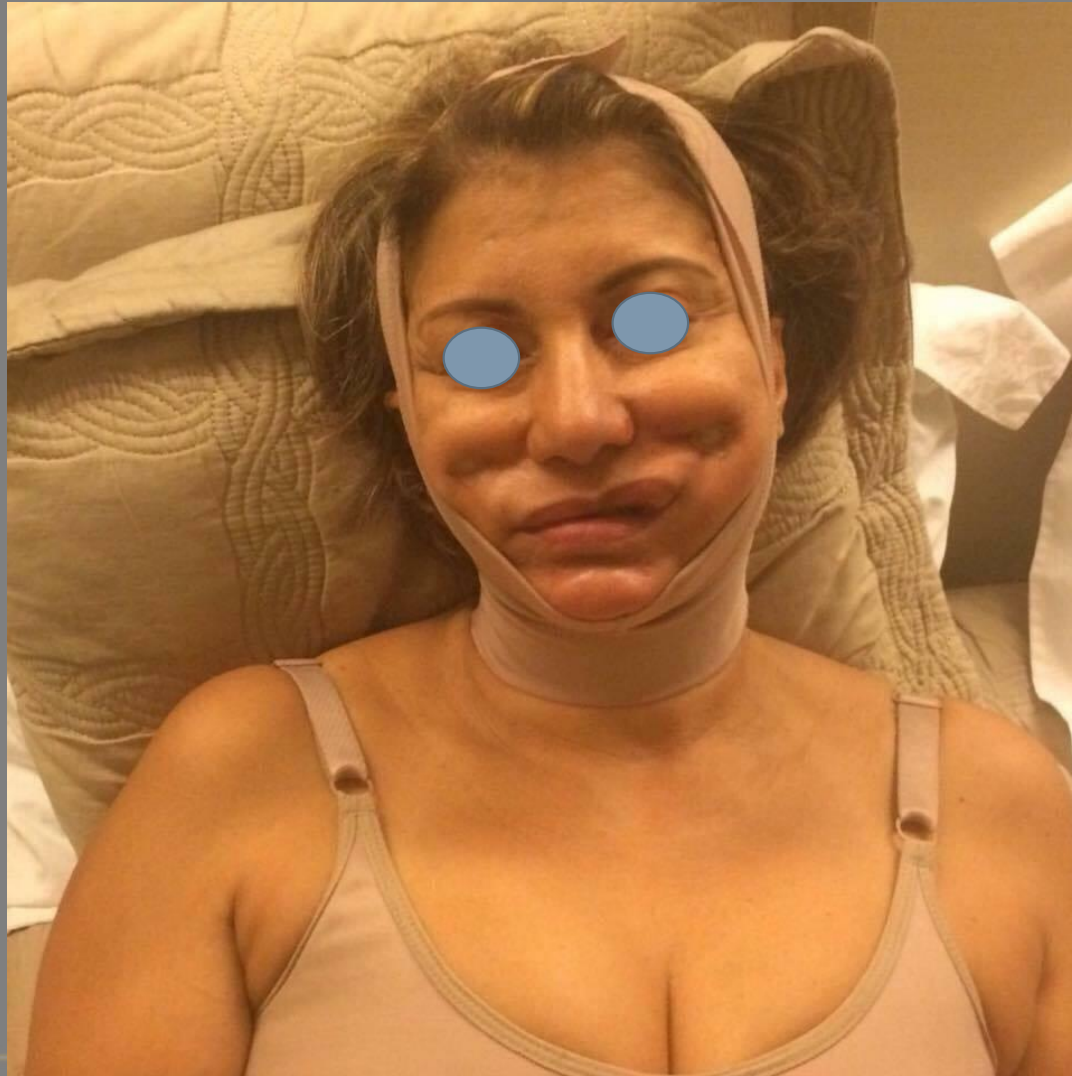

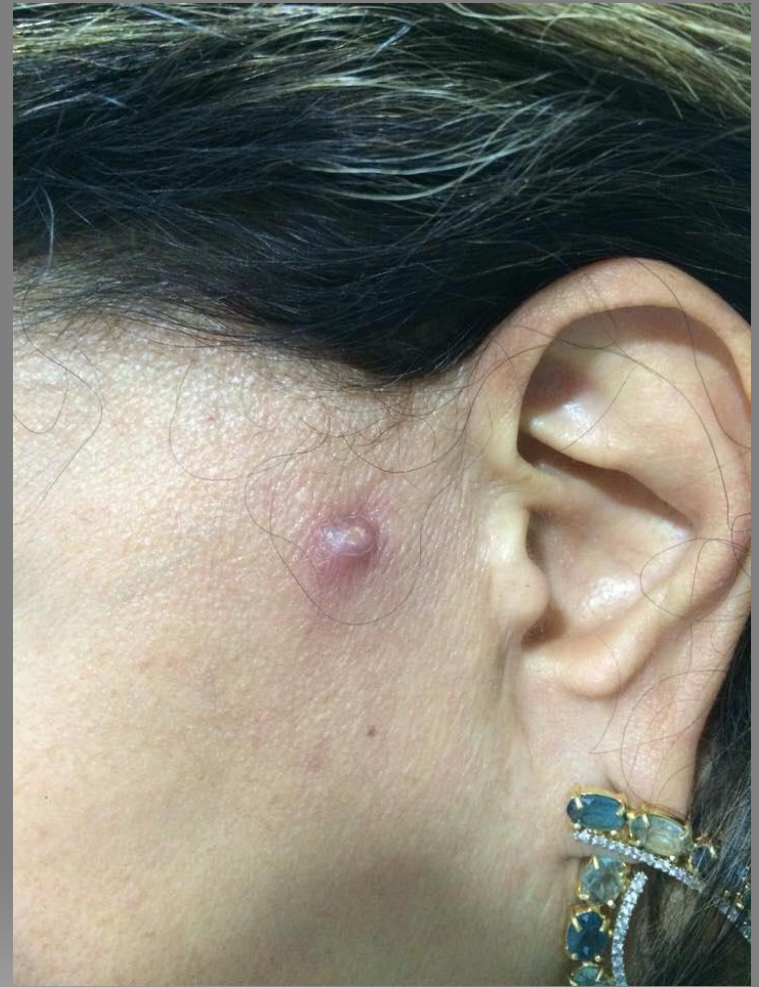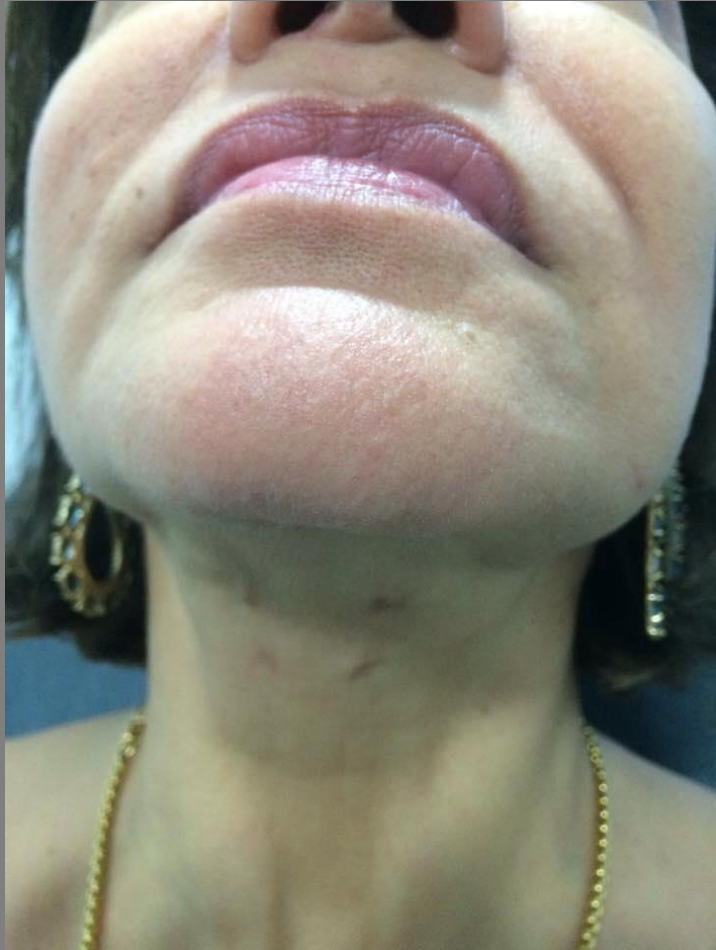
Marcia Regina Regina

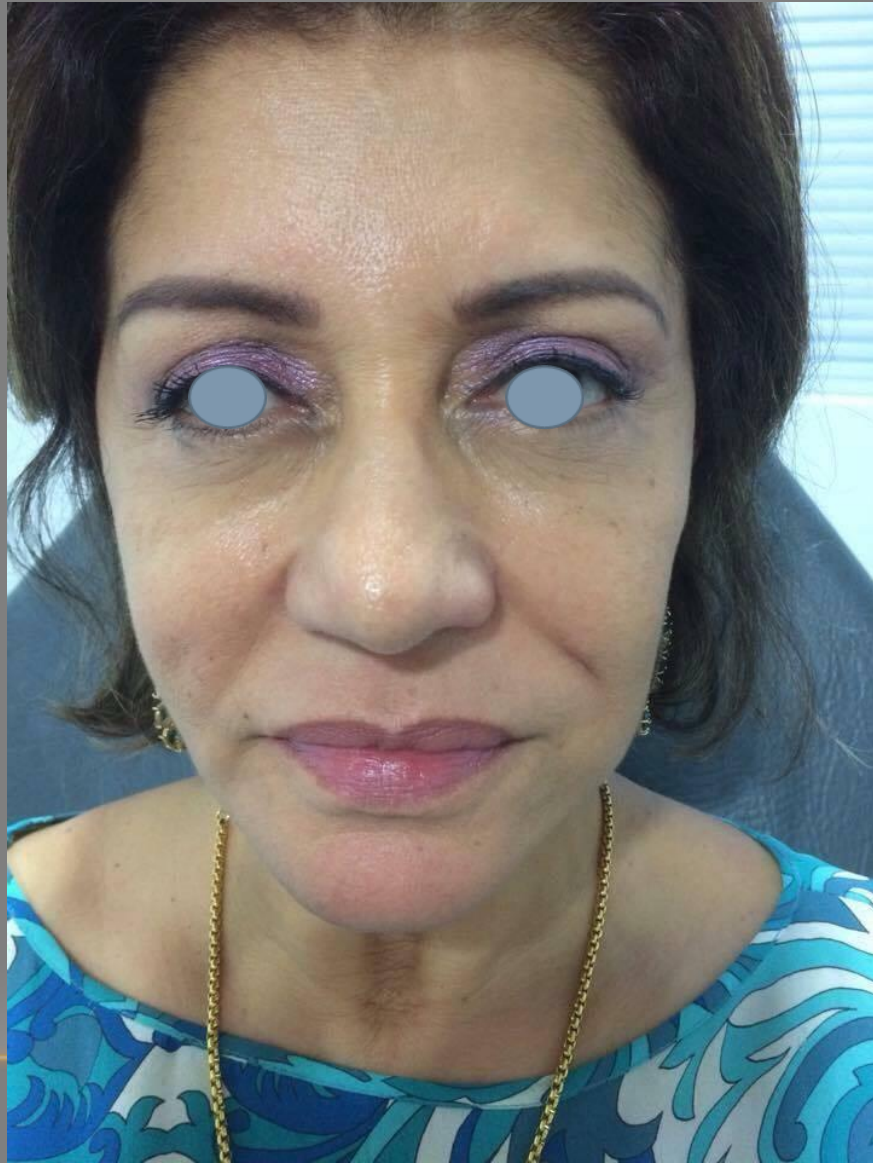Meu dermatologista faz!

Curtir · Mais · Há 6 horas

- **NEOCHARLATANISMO HIGH-TECH**





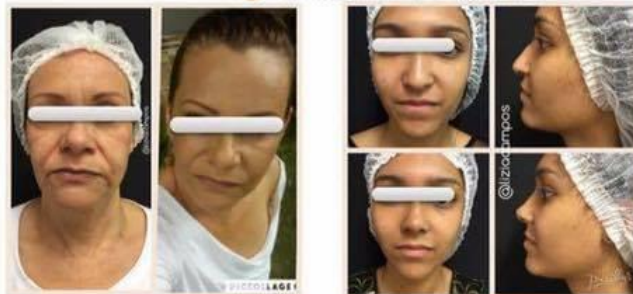

Avançado em Fios de Sustentação . Facial e Corporal Lifting Imediato e Lifting Biológico - 23 e 24 de maio

- 👉 Ação Fisiológica dos fios de Ácido Polilático e Polidioxanona (PDO)
- 👉 Indicação e Contra indicação
- 👉 Levantar ponta nasal, arqueamento sobrançelha, papadas, contorno facial, terço inferior e médio.
- 👉 Bioplastia Nasal
- 👉 Diferentes técnicas: Ancorada e Flutuante
- 👉 Pós-procedimentos e cuidados
- 👉 Complicações e como evitá-las
- 👉 Protocolo
- 👉 Prática Hands on
- 👉 Clínica Escola estruturada

Novidade

Descontos Especiais
5%
Ex-alunos
e
Alunos matriculados
para mais de um
curso



Ministrantes:
Lízia Campos
Biomédica Esteta

BELO HORIZONTE . MINAS GERAIS

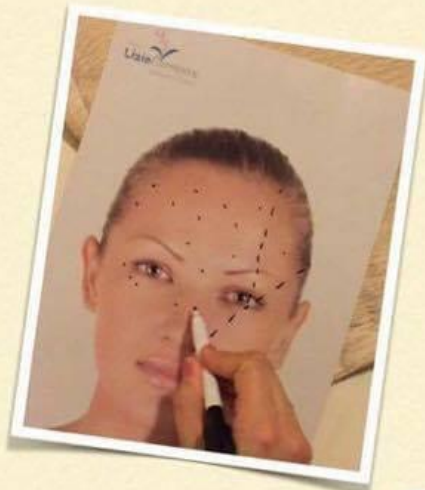Informações: www.liziacampos.med.br liziacamposcursos@gmail.com

Semana de Procedimentos Invasivos não-cirúrgicos

23 e 24 maio - Fios de Sustentação Tecidual Facial e Corporal

25 de maio - Toxina Botulínica

26 e 27 de maio - Preenchimento e SkinBooster



Na matrícula de todos os cursos ganhe 5% de desconto, mesmo à prazo e parcelamento em até 7X. À vista 10% de desconto.

GANHE uma plaquetinha especial para as suas consultas serem personalizadas.

Material didático exclusivo !

Clínica Escola estruturada . Fácil localização

www.liziacampos.med.br

Clínica
Lízia Campos
Biomedicina Estética





21 de março · 🌐

Gente, estou aqui para fazer um alerta! Não saiam por aí fazendo qualquer procedimento estético em qualquer lugar que não conheçam bem!

Há umas 3 semanas fui a uma clínica que me indicou aplicação de ácido tilcicolico para melhorar minhas olheiras panda!

Como essas olheiras sempre me incomodaram muito, topei o tratamento que estava sendo indicado.

Antes de fazer perguntei: vai descamar? A Biomedica me respondeu: se descamar é só um pouquinho!

OK. Fui fazer o procedimento!

Logo no final do dia estava com os olhos queimados! Quase 20 dias depois permaneço com uma mancha seguindo o formato da queimadura...

Para minha surpresa, quando retornei a clinica as proprietárias me ofereceram acompanhamento para ver como ficaria a mancha e me sugeriram fazer Carbox no lugar das sessões de ácido que me restavam no pacote. Não aceitei a oferta claro! Já não confiava mais naquelas profissionais...

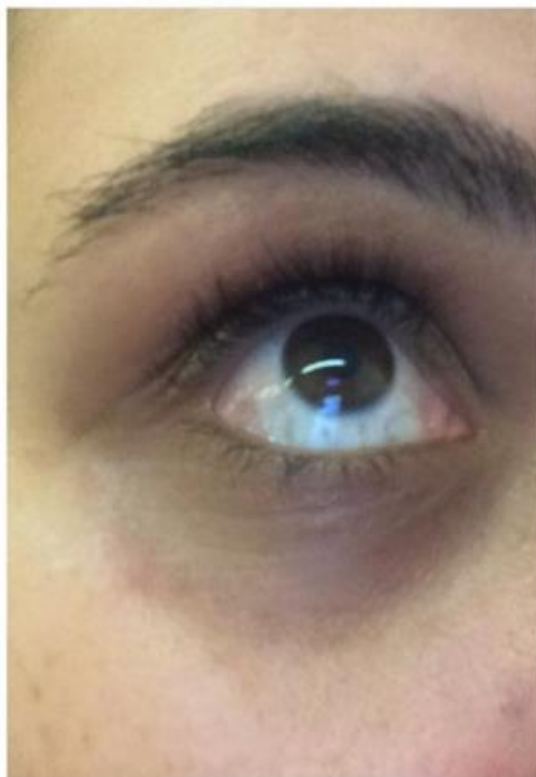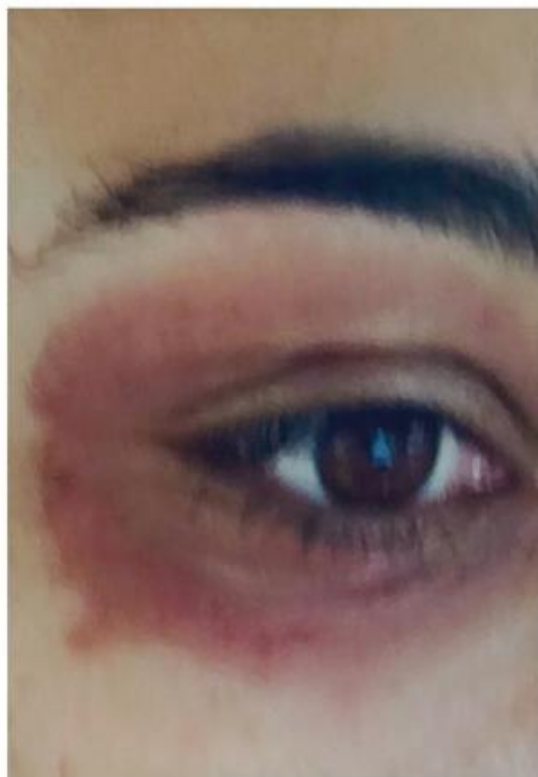Compreensível não? Para elas não. Pegaram todos os termos do contrato, me cobraram multa por rescindi-lo e cobraram o procedimento realizado como se fosse um procedimento avulso. O procedimento que me causou queimadura! Dos 500,000 que paguei queriam me ressarcir 250,00! Claro que não aceitei e fui embora...

RESULTADO:

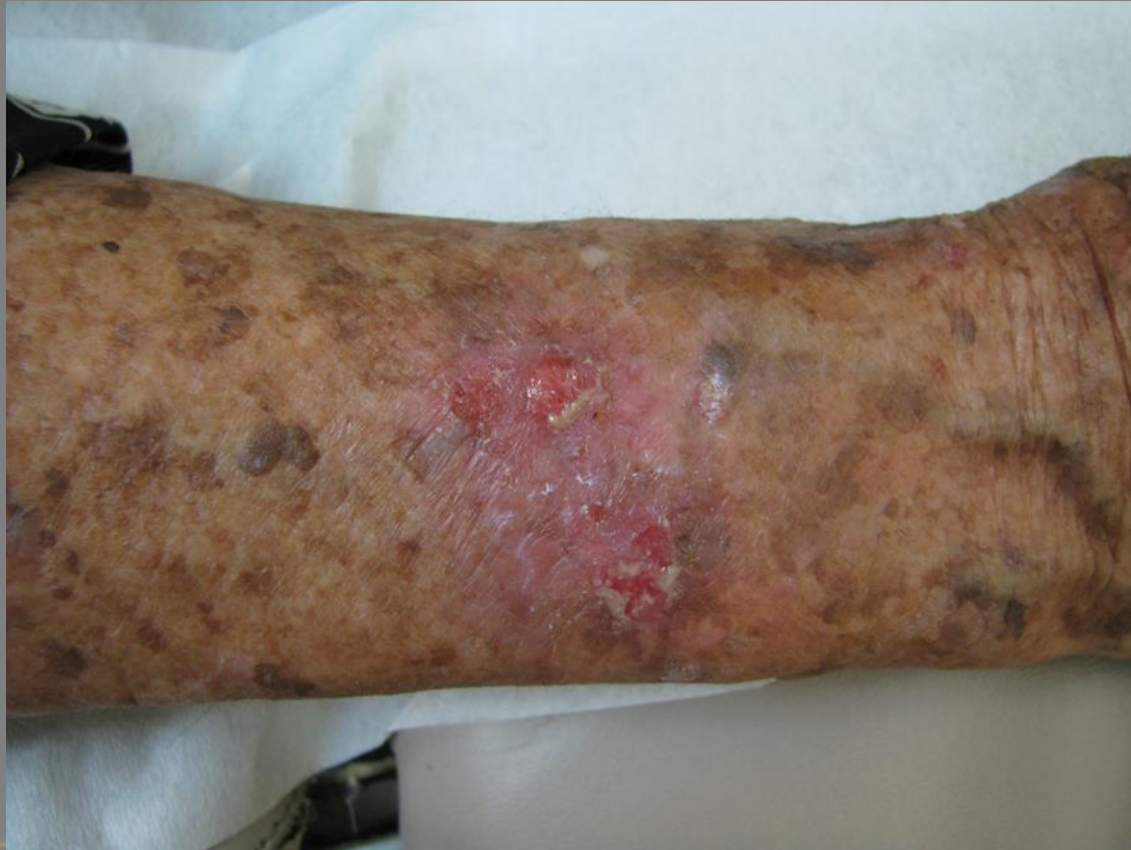Uma pele manchada!

500,00 a menos pago para ser queimada!

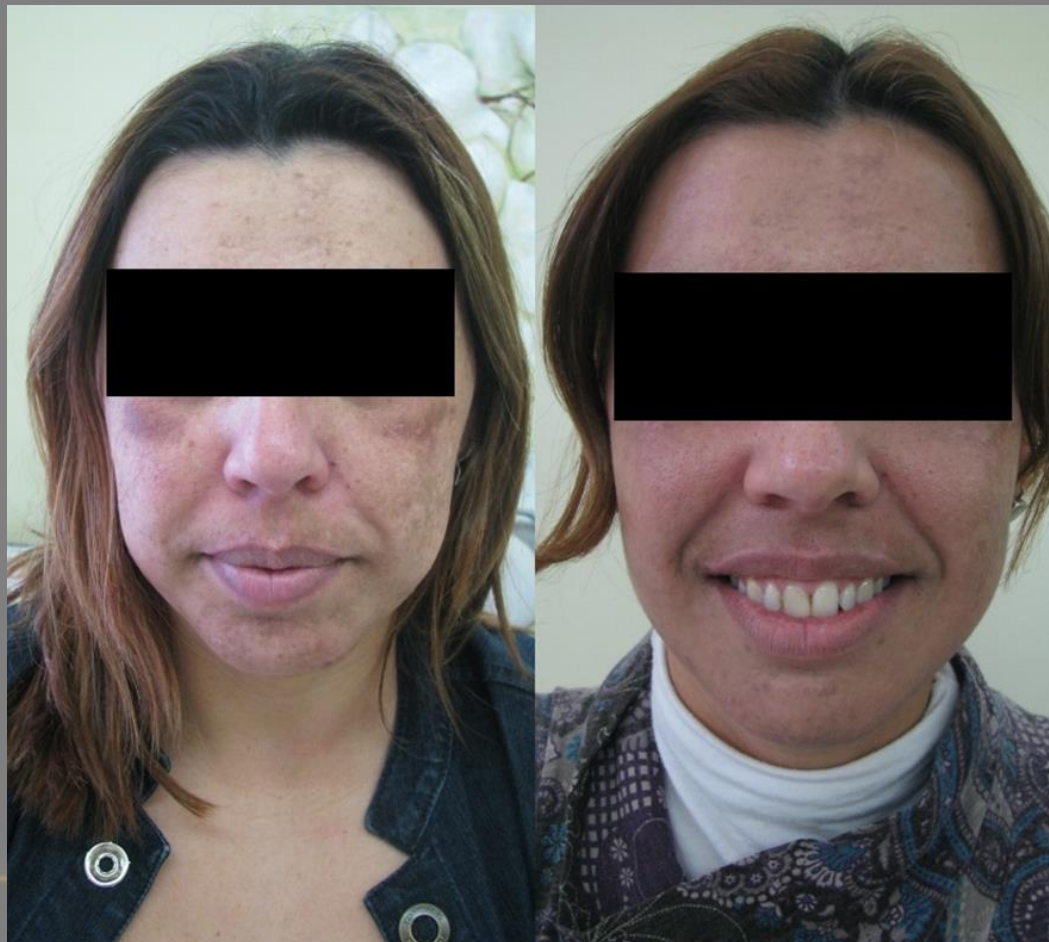600,00 a menos pago em consulta particular com



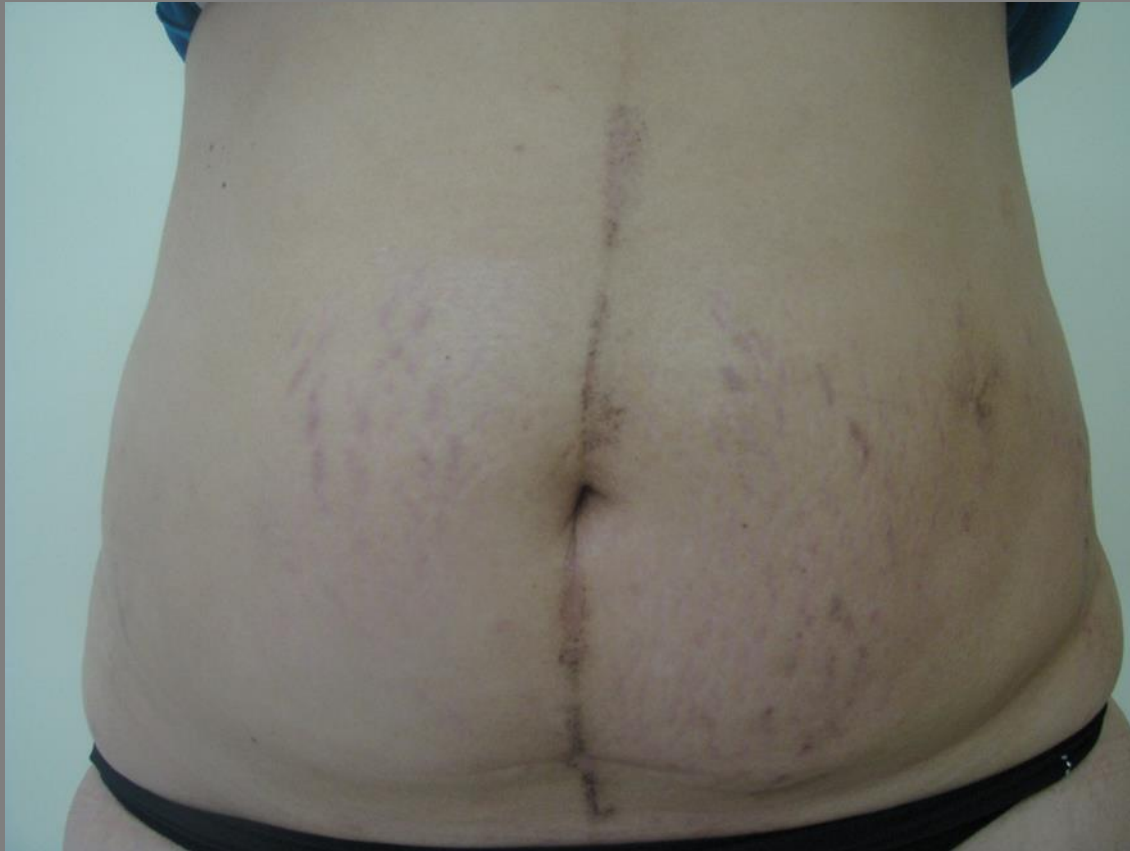PACIENTE HÁ ANOS TRATANDO EM POSTO DE SAÚDE POR MÉDICO NÃO DERMATOLOGISTA ESPECIALISTA , DEVIDO LESÃO DE ANTEBRAÇO DIREITO COM POMADAS DE DEXAMETASONA. DIAGNÓSTICO CARCINOMA ESPINOCELULAR



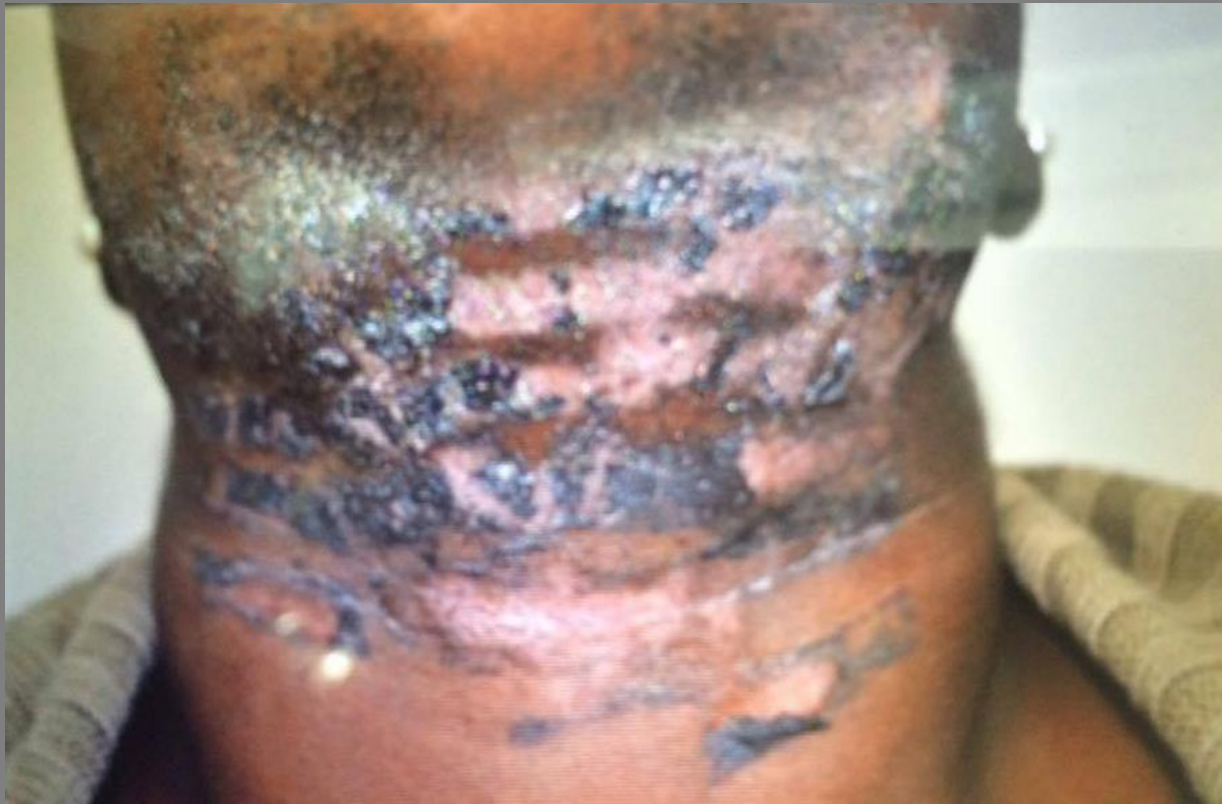QUEIMADURA (PACIENTE REFERIU FORMAÇÃO DE BOLHAS) COM LUZ PULSADA EM CLÍNICA DE FOTOEPILAÇÃO, COM FISIOTERAPEUTA. RESULTOU EM HIPERCROMIA PÓS INFLAMATÓRIA .



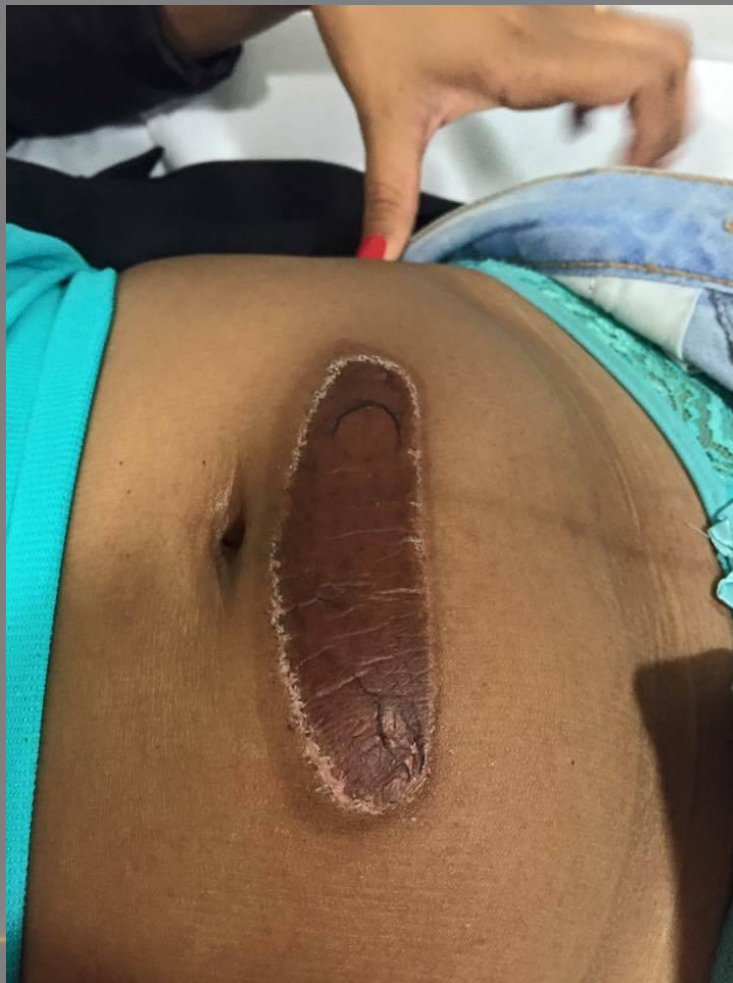TRATAMENTO COM LASER DE DIODO LIGHT SHEER PARA ESTRIAS, POR ESTETICISTA , REALIZOU 10 SESSÕES.



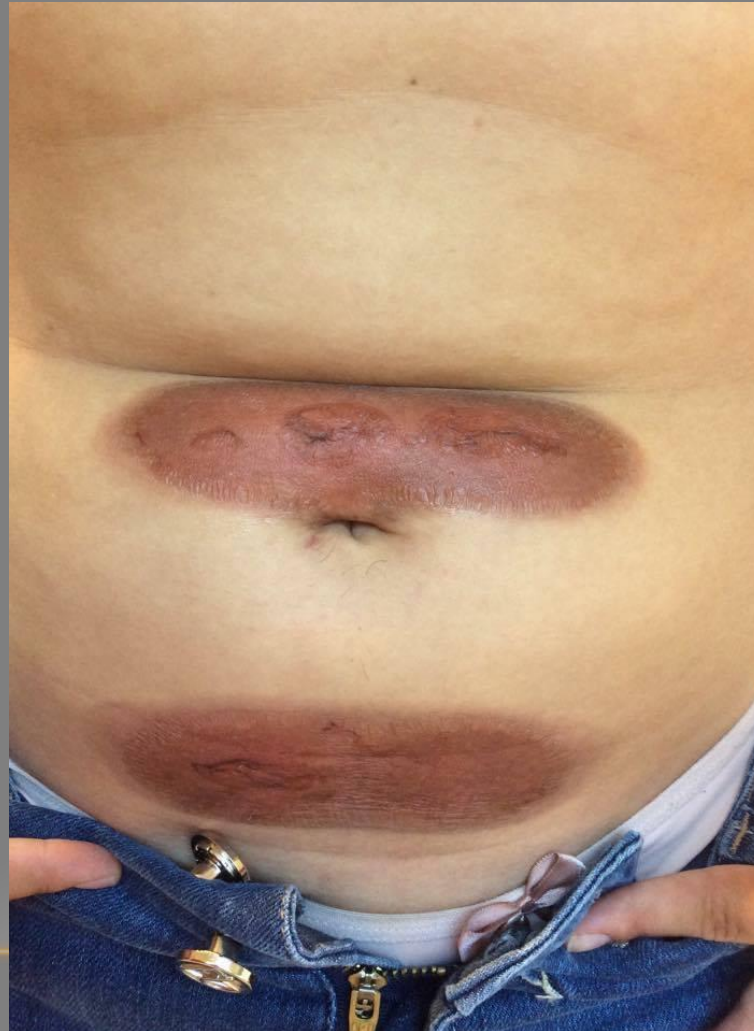LASER NA BARBA EM CLÍNICA DE ESTÉTICA



PACIENTE FEZ CRIOLIPÓLISE EM CLÍNICA DE ESTÉTICA COM FISIOTERAPEUTA



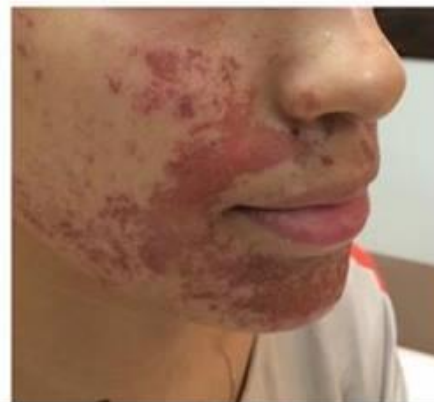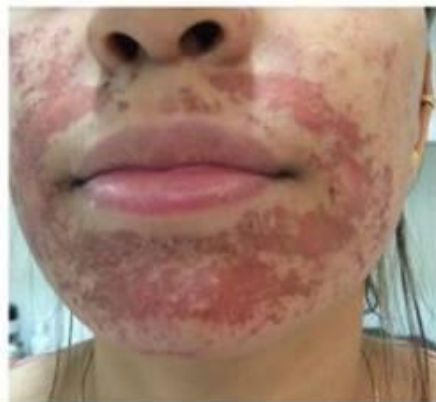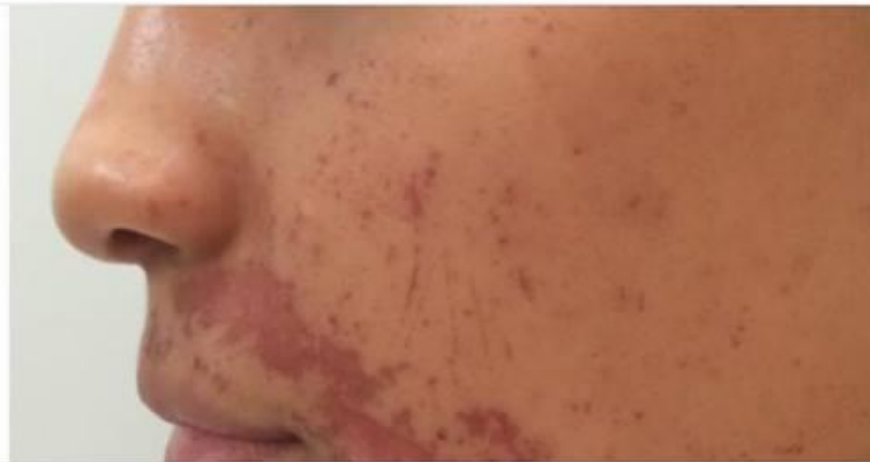CRIOLIPÓLISE REALIZADA POR ESTETICISTA. “INFORMOU À PACIENTE QUE A SUA PELE NÃO ACEITOU BEM O CONGELAMENTO”



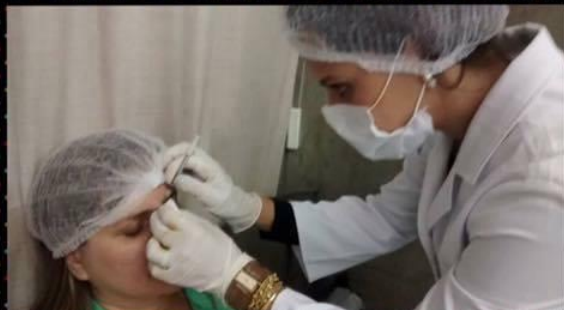REALIZOU 07 INFILTRAÇÕES COM CORTICÓIDE INJETÁVEL PARA TRATAMENTO DE VITILIGO



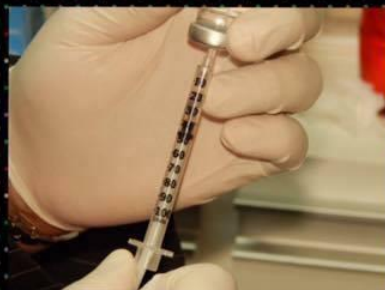Quero compartilhar mais um caso de absurdos que atendemos todos os dias! Paciente fez um peeling na casa da vizinha, onde a mesma tem um salão, e ficou assim!! Está deprimida, desesperada e não para de chorar! Já exigi boletim de ocorrência!



CURSO PERSONALIZADO DE TOXINA E PREENCHIMENTO FACIAL

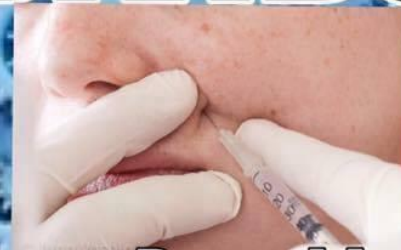

**Curso individual, voltado às necessidades do aluno, dando segurança e reforçando o planejamento!
Treino em manequins e pratica em pacientes**

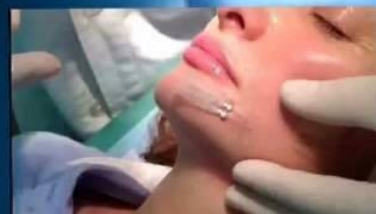

**Inf:11-3759-0156/11-98363-7325
cursotoxina@gmail.com**

CURSOS PERSONALIZADOS INDIVIDUAL



Toxina e Preechimento



Fios de sustentação



Venupunção

**Inf: 11-98363-7325/11-3759-0156
cursotoxina@gmail.com**

Curso Avançado de Estética Orofacial



Dr. WILSON CABRAL
MENDES



Dr. MARCELO JANUZZI

**ÚLTIMAS
VAGAS**

toxina botulínica
preenchedores faciais
habilitação em venopunção
agregados de fibrina
fios de sustentação



Rua Ministro Nelson Hungria 580,
São Paulo, SP, Brasil

29 - 30 de Abril e 1 de Maio de 2016

Inscrições: (11) 37590156 / 983637325



**Dr. Wilson Carlos
Mendes Jr**

**Curso de Toxina Botulínica,
Preenchimento Facial**
**Médicos,
Dentistas, Biomédicos, Farmacêuticos**

Mais de 10 anos de experiência em toxina Botulínica

**20/21 de
Maio
SÃO PAULO**

Inf: 11-3759-0156 / 11 98363-7325
cursotoxina@gmail.com





CURSO DE **LIPOPLASTIA FACIAL**

Remoção da Bolsa de Bichat

21 de Maio de 2016 (Sábado)

Carga Horária: Oito horas,
teórico e prático com pacientes

Neste tipo de cirurgia que não causa cicatriz, é retirado o excesso da "bola de Bichat", estrutura gordurosa presente na face, principalmente na área das bochechas. Com a remoção da "bola de Bichat", obtemos um perfil mais afinado e magro, tornando o rosto mais definido e evidente. O procedimento não é novo, mas agora está se tornando mais evidente.

Taxa de Matrícula: R\$ 200,00

Investimento: R\$1.600,00 em até 4x R\$400,00

PROGRAMA RESUMIDO:

- Técnica Anestésica
- Planejamento Adequado e Limitações de Planejamento
- Considerações Anatômicas
- Documentação Fotográfica
- Aspecto e Fundamento Legal
- Técnica Cirúrgica Propriamente Dita
- Pré e Pós-Procedimento

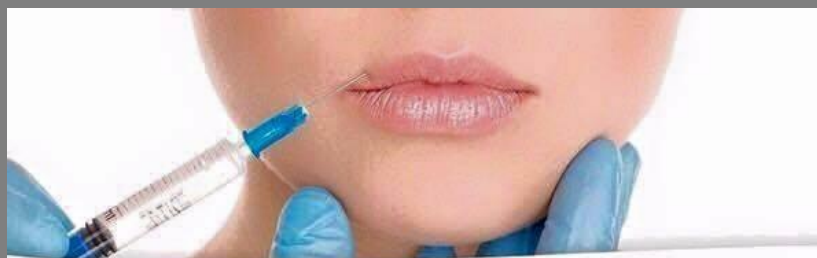MINISTRADORES:

Prof. Ms. Sidmarcio Zioldo e equipe

Pioneiro em cursos de Toxina Botulínica no Brasil, palestrante internacional, speaker em Toxina Botulínica, professor em várias faculdades Brasil, coordenador científico do Instituto Zioldo.

Departamento Comercial:
Cristiano: (14) 3018-7100 • (14) 9 9661-0578
Rodovia Bauru - Ipaussu - Km 244,5
Distrito Industrial e Comercial de Piratininga - SP
www.facoph.com.br • cursos@facoph.com.br





**CURSO DE
TOXINA BOTULÍNICA
E PREENCHIMENTO FACIAL**
PARA MÉDICOS E DENTISTAS
(19ª. Turma - Em Bauru/SP)

OBJETIVO:

Informar técnicas para o correto uso interdisciplinar pela Sociedade Brasileira de Toxina Botulínica e Implantes Faciais (S.B.T.I.) e pelo C.F.O. resolução 146/2014.

DIFERENCIAIS:

- Aprovado pela S.B.T.I. (Sociedade Brasileira de Toxina Botulínica e Implantes Faciais);
- Casos clínicos, dicas e demonstrações;
- Apostilas completas;
- Aula prática demonstrativa/interativa.

MINISTRANTES:



MS. SIDMARCIO ZIROLDO

- Pioneiro na utilização de toxina botulínica no Brasil
- Palestrante Internacional
- Speaker em Toxina Botulínica
- Professor em várias faculdades Brasil
- Coordenador Científico do Instituto Ziroldo



MS. VICTOR HUGO BAGGIO

- Professor do Curso de Especialização em Ortodontia e Implantodontia em Curitiba
- Professor da equipe do Instituto Ziroldo
- Professor da UNIPAR – Universidade Paranaense
- Professor da Faculdade IPPEO



DATAS: 18, 19 e 20 de Maio de 2016
(Quarta-feira à Sexta-feira, das 8h às 18h)

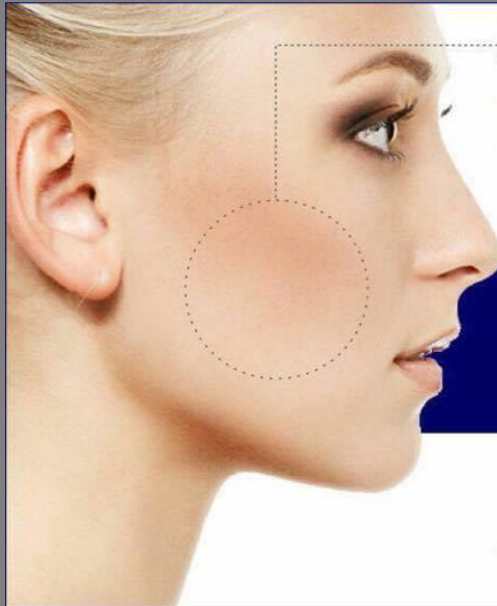Matrícula: R\$ 300,00 + 4x R\$ 750,00 (2 Certificados)

Faculdade FACOPH - Bauru/SP

Informações: (14) 9.9661-0578 ou (14) 3018-7100

Rodovia Bauru-Ipaussu Km 244 - Distrito Industrial de Piratininga/SP

www.facoph.com.br



Curso **Bichectomia**

Curso: Bichectomia: Remoção do corpo gorduroso da bochecha (Bola de Bichat), com finalidade estética e funcional para a harmonia do sorriso



Data: **14/05/16 - Sábado**

Horário: **8h às 18h**

Aula teórica e prática em pacientes

Local: **Barra da Tijuca - RJ**

Inscrições: **(21) 99684-1906**

Dra. Andréia Reis

Objetivo: Capacitar o CD a realizar o procedimento com segurança no consultório.

Público Alvo: Cirurgiões Dentistas

Vagas Limitadas!

P R O F E S S O R E S



Vitor Marcello de Andrade

Mestre - UFRJ
Especialista em Cirurgia Oral
e Maxilofacial
Especialista em Estomatologia



Cristiana Trinckquel

Mestre e Especialista em
Implantodontia e Periodontia
Residência em General Dentistry
University of Maryland

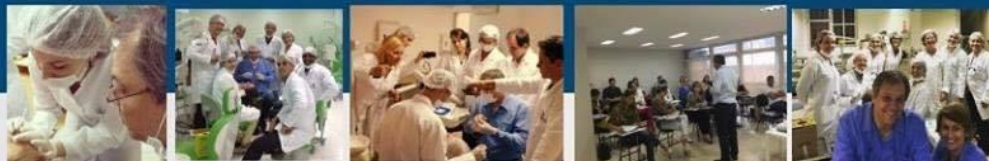

Andréia Reis

Especialista em Implantodontia,
Dentística e Endodontia

Brasília | 02,03 e 04 jun/2016 | Shopping ID

Aperfeiçoamento e capacitação em
TOXINA BOTULÍNICA (tipo A)
PREENCHIMENTO OROLABIAL



TOXINA BOTULÍNICA

Respirador Bucal, Ronco e Apneia
Distonias e Espasticidades Faciais
Sorriso Gengival, Paralisia Facial
Enxaqueca, Hipertrofia do Masseter
Hiperatividade Muscular
Legislação Atual - Anatomia Facial
Adequação da força muscular
Indicações e Contra indicações
Técnicas de aplicação
Diluições e dosagens desenvolvidas pelo Dr. Renato Valle
Ensinamos trabalhar com as cinco marcas existentes no mercado brasileiro

PREENCHIMENTO OROLABIAL

Levantamento de comissura labial
Rugas de marionete
Nasogeniano (bigode chinês)
Rugas Periorais (côgido de barras) TÉCNICA VALLE
Aumento de lábios TÉCNICA VALLE
Contorno Labial TÉCNICA VALLE
Camadas da pele
Legislação Atual
Anatomia Facial
TÉCNICA VALLE (desenvolvida pelo Dr. Renato Valle)



Ministrador
Dr. Renato Valle
(croMG 14420)

Há nove anos, estudo o uso da Toxina Botulínica, onde desenvolveu protocolo próprio para Odontologia, e ainda possui técnica em Preenchimento Orolabial, conhecida como TÉCNICA VALLE.

Informações e Inscrições

Mayara Bittes
(61) 9509 - 1911

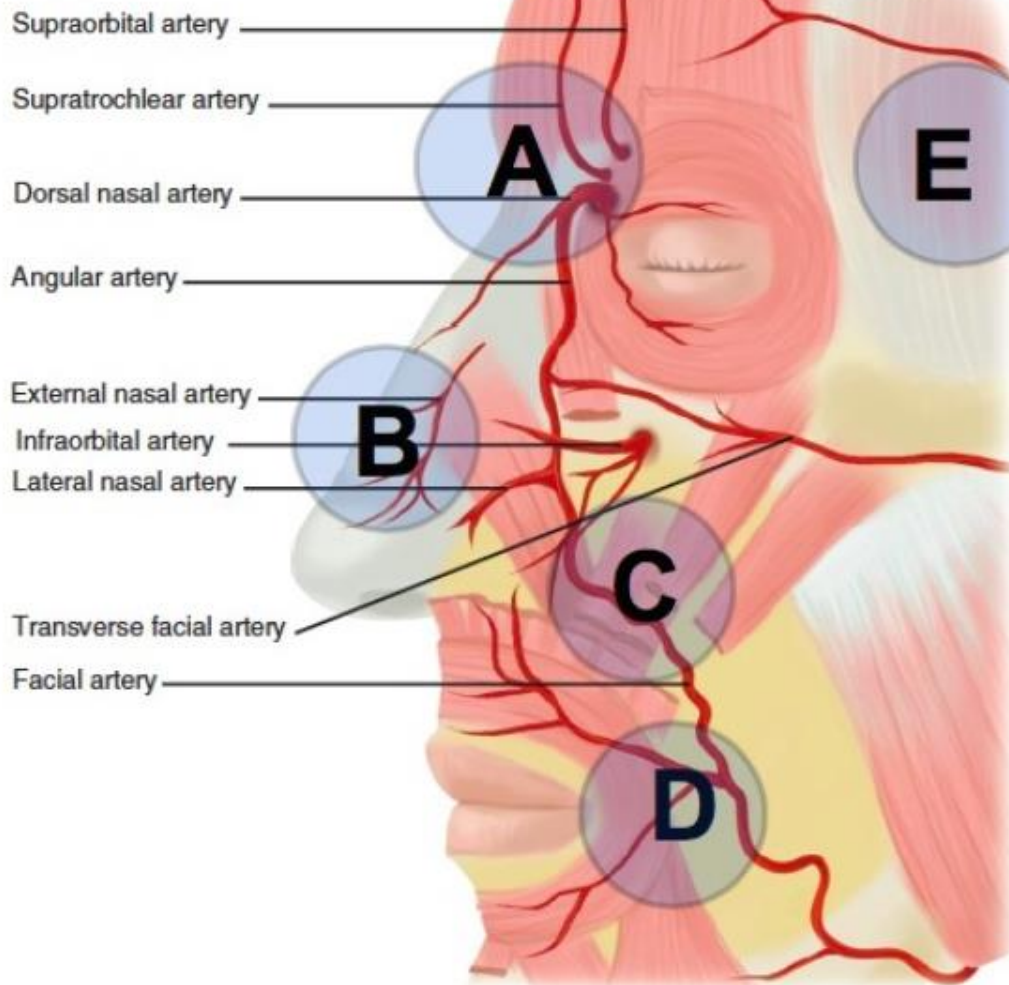
Rita | Ana Paula | Leticia
(35) 3231-1754 | 9 8406-3799

www.dentistafacial.com.br

CURSO ALL INCLUSIVE

OBRIGADO!

- sergiopalma@hotmail.com



Sites most often associated with vascular complications

A: Nose (bridge) and glabella.

B: Nose (tip)

C: Nasolabial Fold

occlusion can cause necrosis of skin; occlusion of supratrochlear or supraorbital vessels can cause retinal artery infarction, leading to blindness.

D: Labial arteries

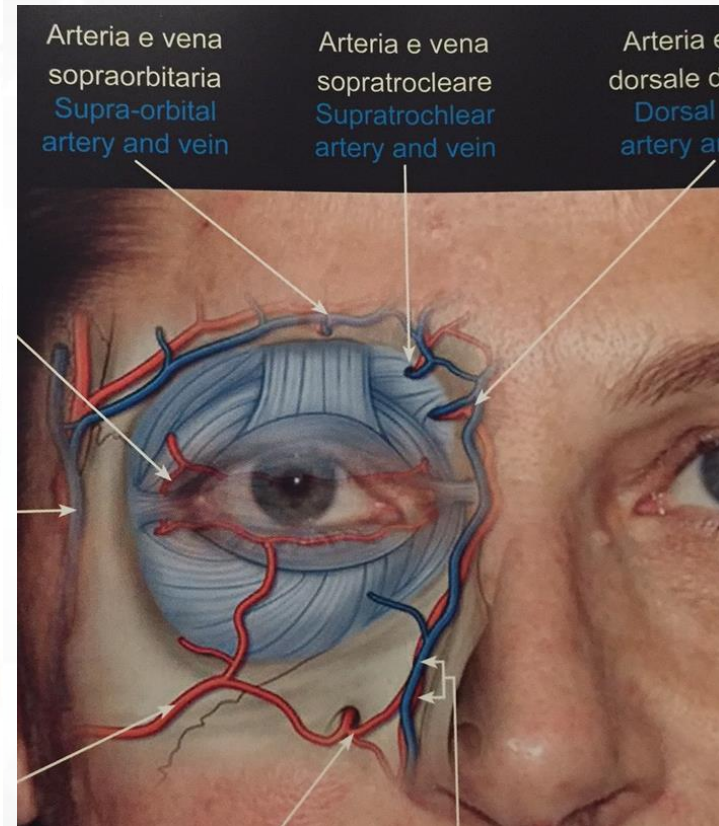
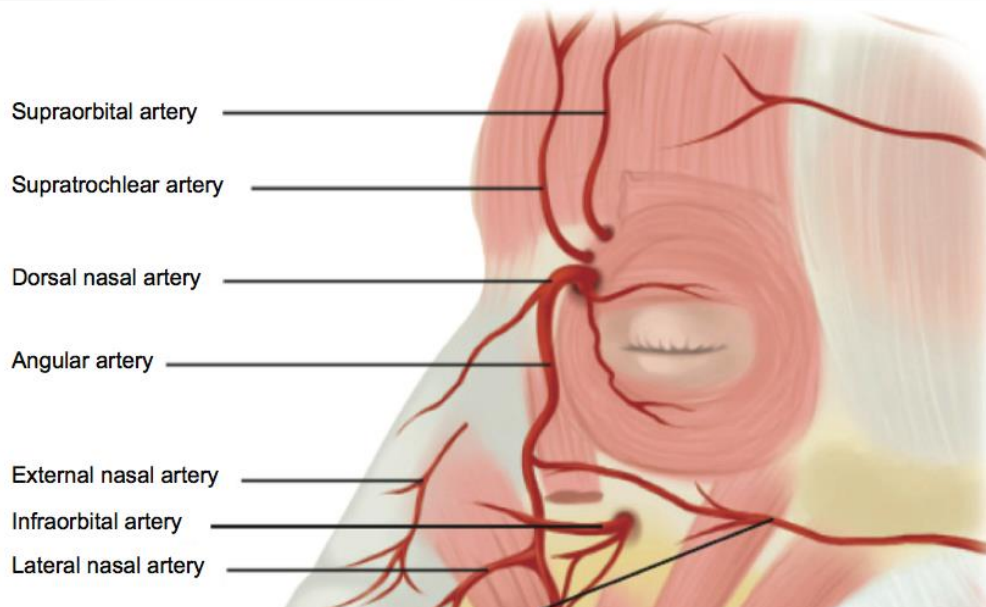
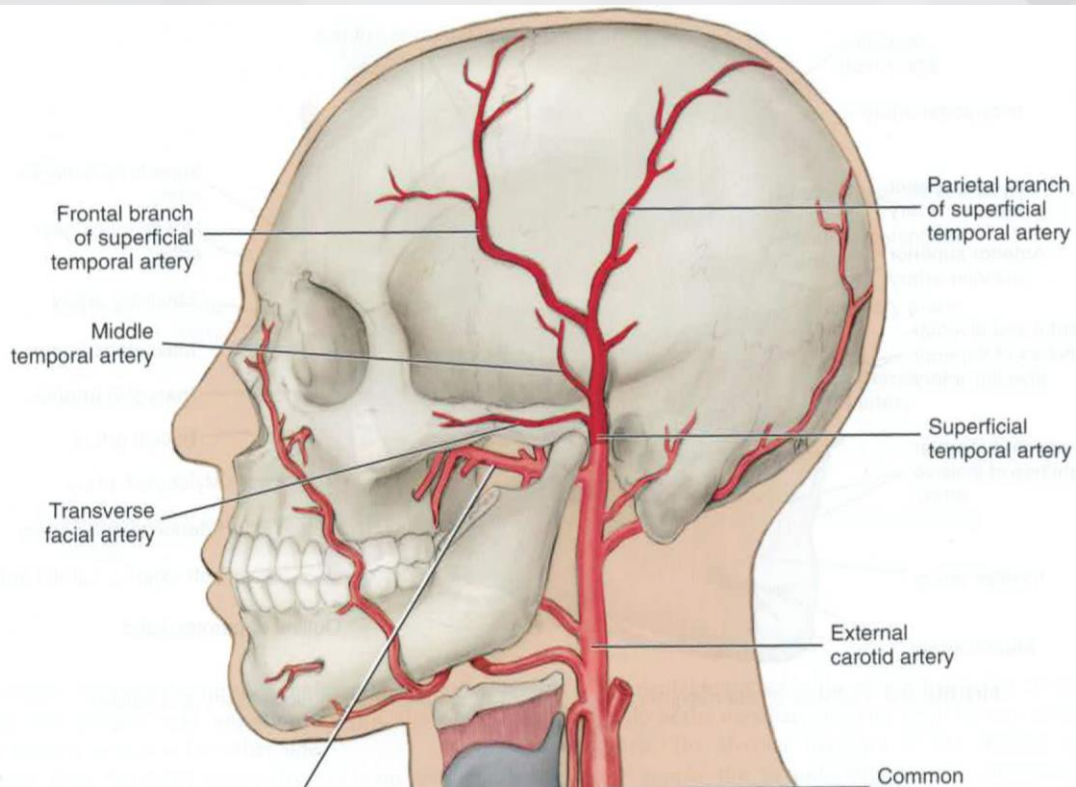
occlusion can cause necrosis of skin.

E: Temporal Area

occlusion of temporal artery can cause unilateral scalp necrosis.

Above sites at increased risk after facial surgery due to possible vessel redistribution.

Figure Adapted from original (18) with consideration of relevant literature (6, 7, 9, 33)



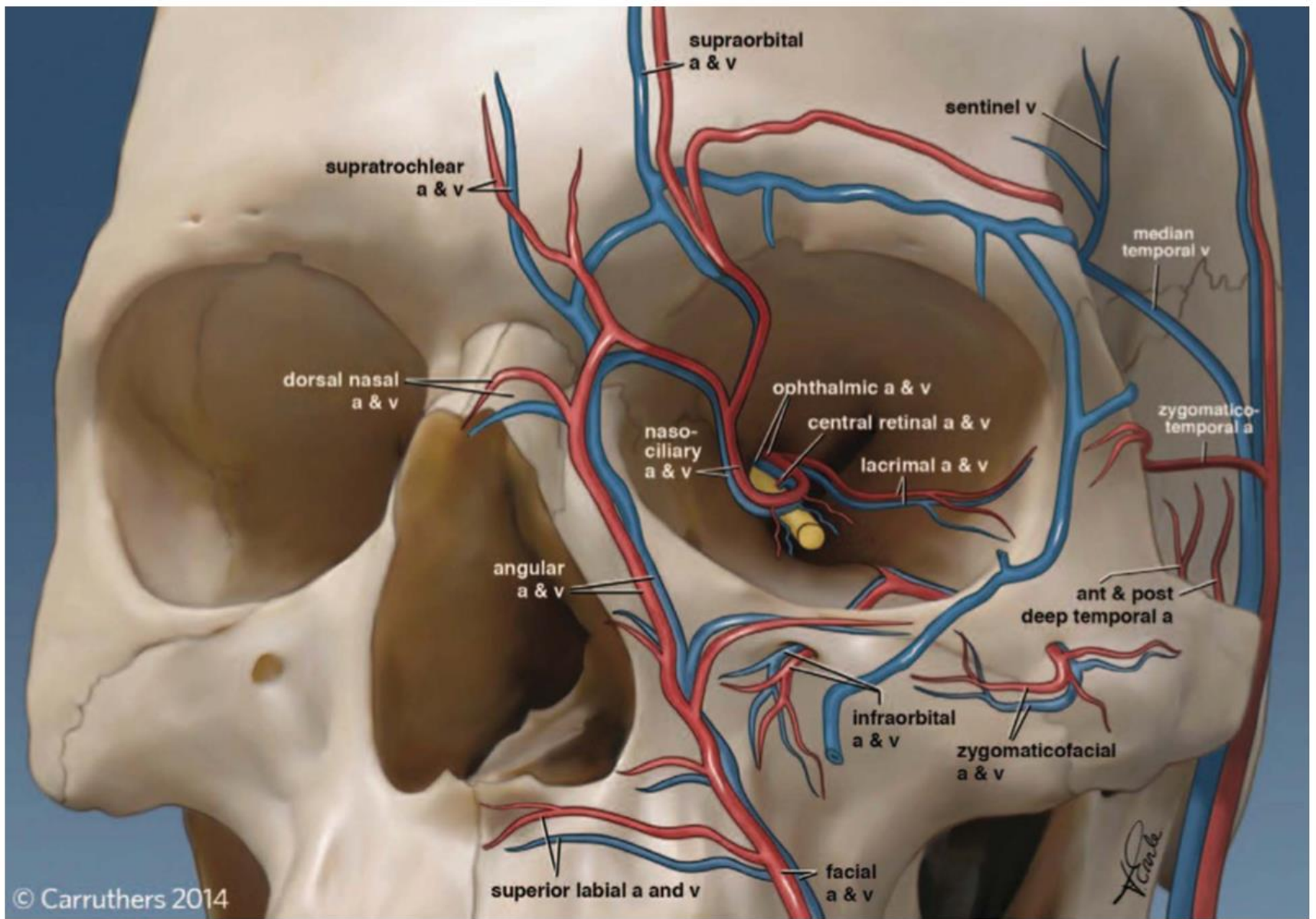


Figure 3. Vascular anatomy of the upper face (Copyright Jean D. Carruthers, MD, 2014).⁴⁷ a, artery; v, vein. Adaptations are themselves works protected by copyright. So in order to publish this adaptation, authorization must be obtained both from the owner of the copyright in the original work and from the owner of copyright in the translation or adaptation.

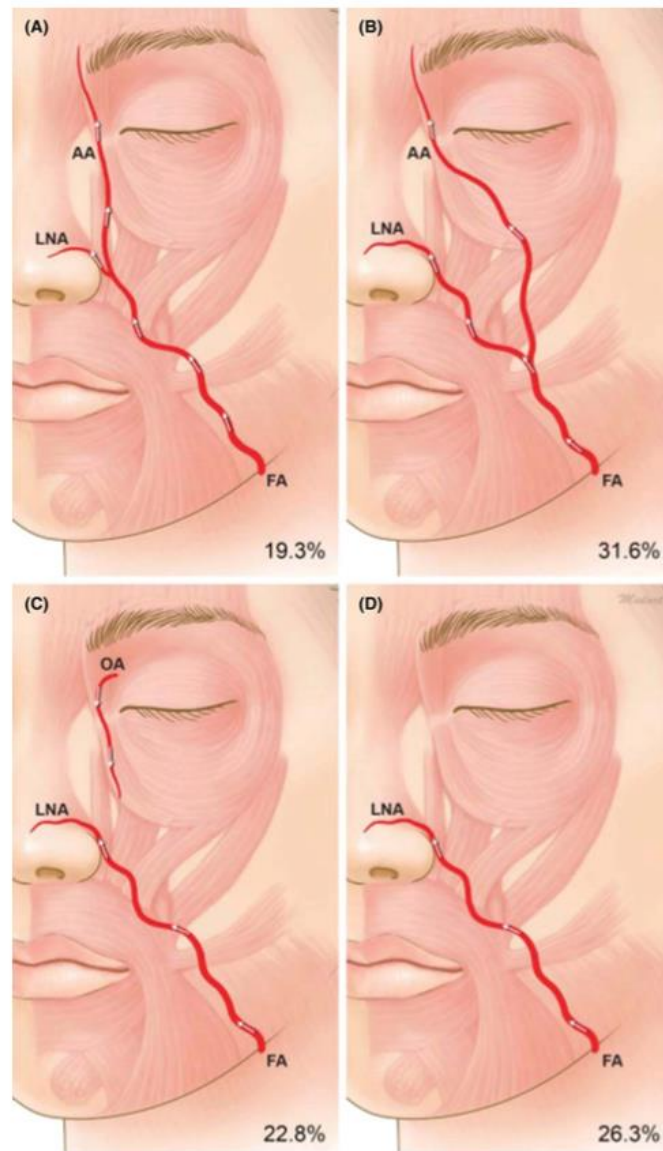
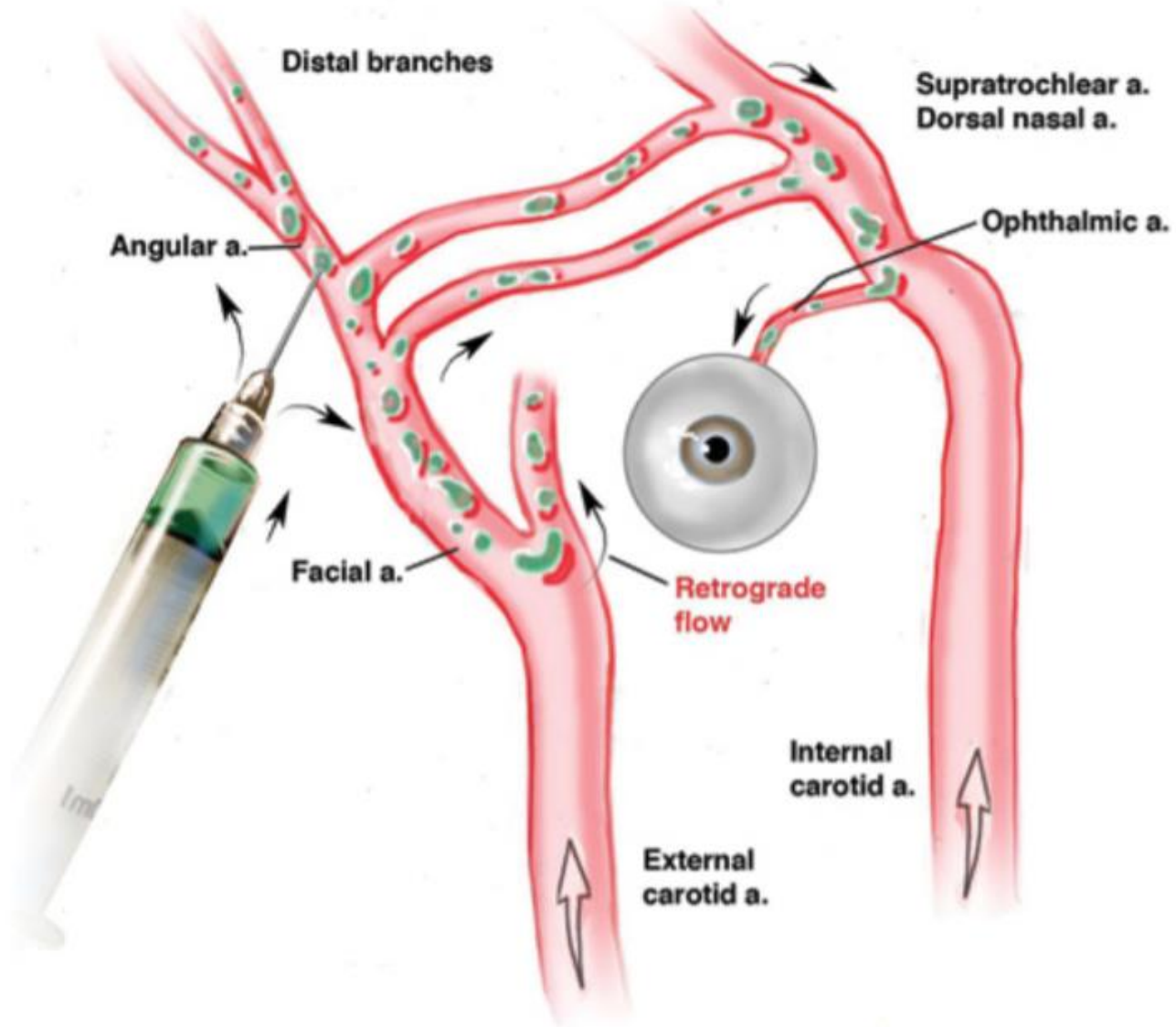


Figure 4. Schematic illustrations showing the 4 patterns of the AA. (A) Type I, the persistent pattern in which the AA originates from the branching point of the LNA from the facial artery (FA) adjacent to the ala of the nose. (B) Type II, the detouring pattern in which the AA traverses continuously from the detouring branch of the FA and ascends vertically to the nasojuveal and medial canthal areas. (C) Type III, the alternative pattern in which the AA originates only from the ophthalmic artery. (D) Type IV, the latent pattern in which the FA terminates around the nasolabial area without giving off an AA branch. The arrows indicate the blood flow route in the arteries (Copyright Hee-Jin Kim, DDS, PhD, 2014).⁵³ Adaptations are themselves works protected by copyright. So in order to publish this adaptation, authorization must be obtained both from the owner of the copyright in the original work and from the owner of copyright in the translation or adaptation.

Paradoxical Proximal Emboli



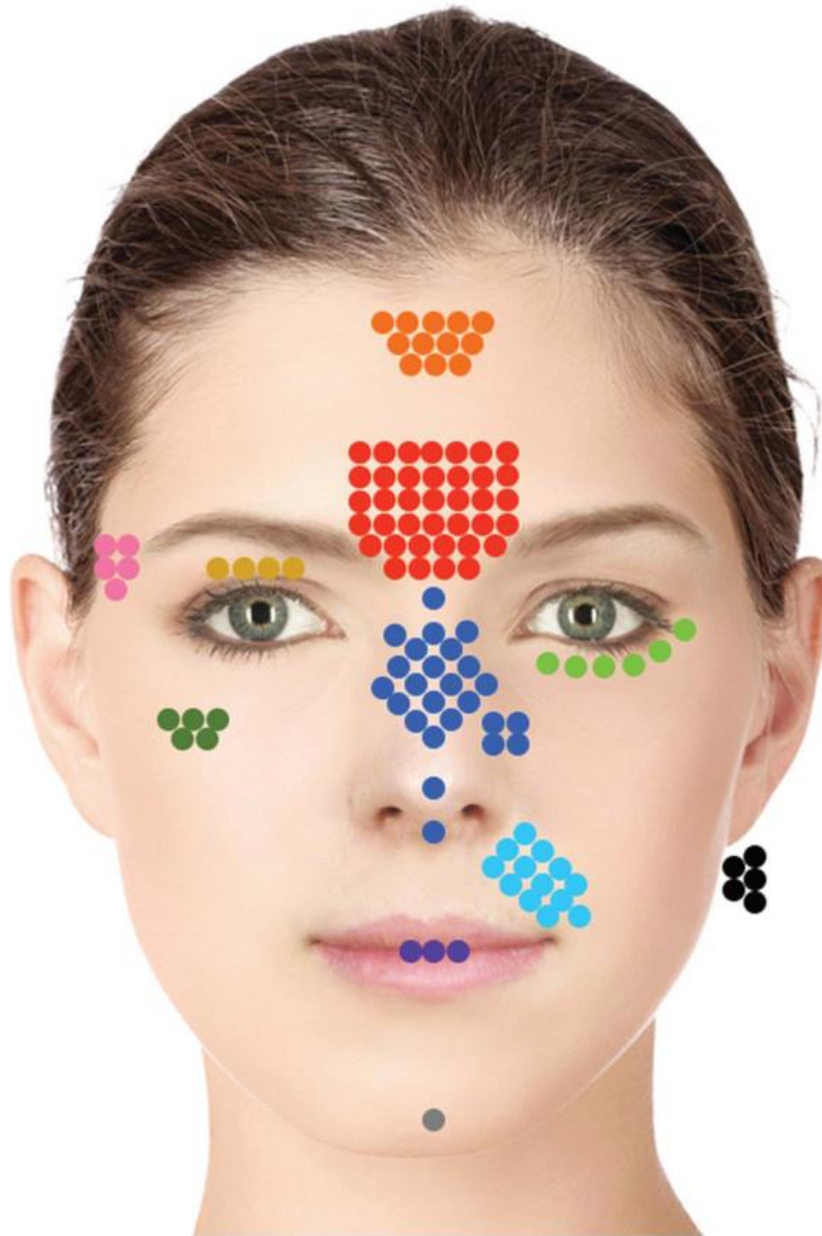
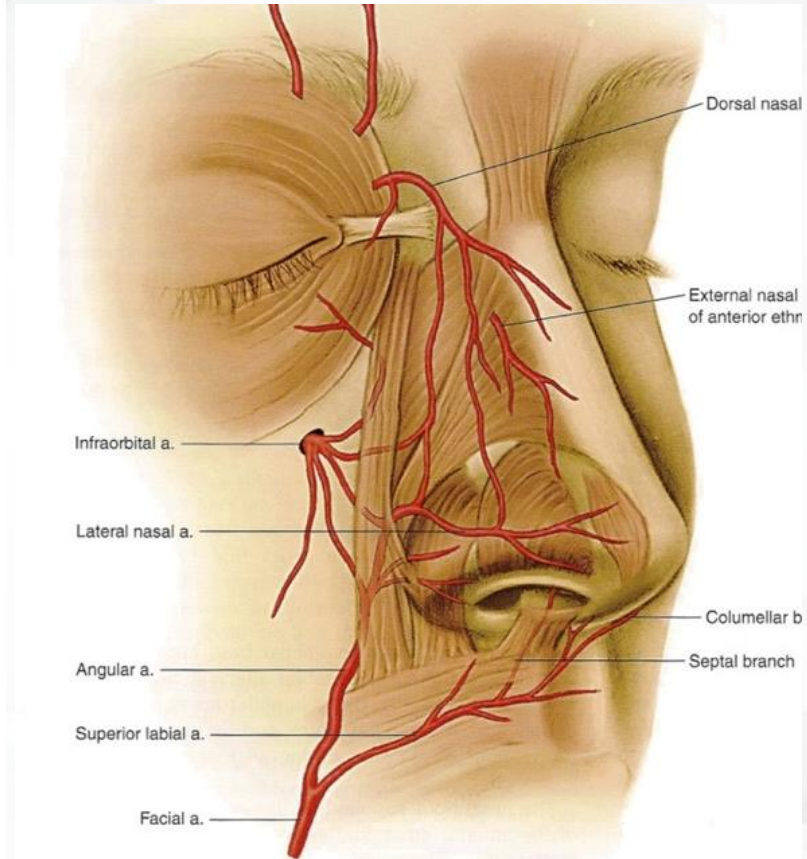
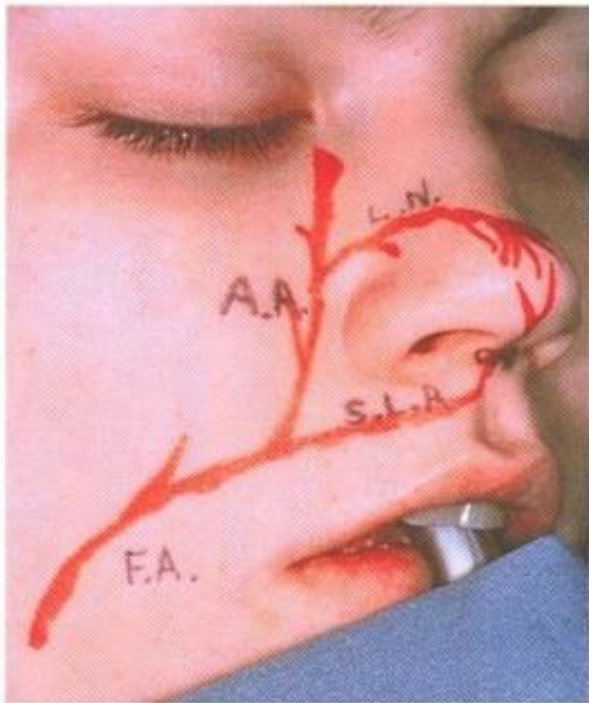
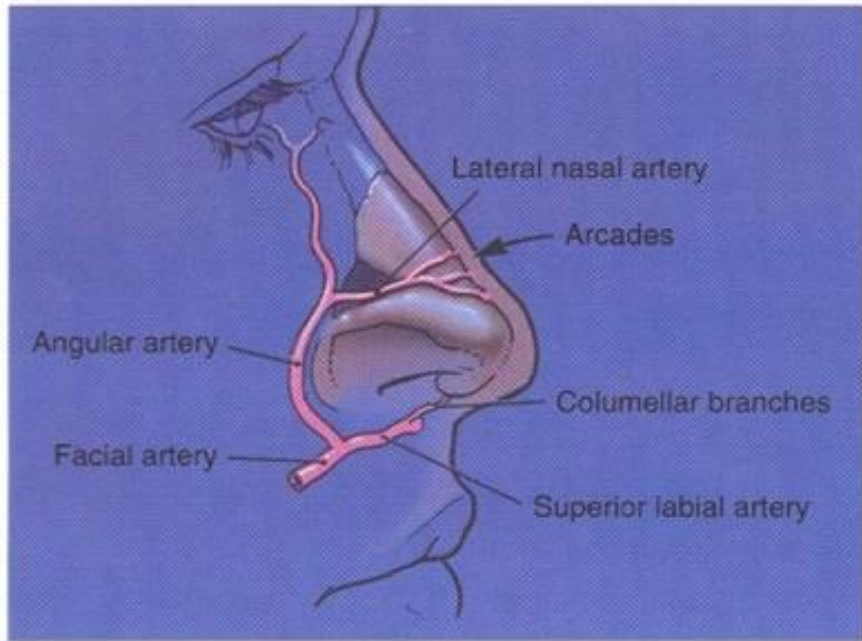


Figure 1. Location of injection for each case of blindness from filler. The 5 black dots represent cases in which the location was not specified and listed as "face."



OBRIGADO!

- sergiopalma@hotmail.com